

消瘦，初則嫌其下坡，繼之坐臥呻吟。此時，畜主大為緊張，速即通知承保農會，並由該農會商請政府的輔導人員協助診治，除了臨床診斷及檢血驗尿之外，還使用了一「異物探知器」，綜合診斷，結果，判定是創傷性胃炎，必須施行第一胃切開手術。

當時，因為產期已近，胎兒日漸長大，對胃部的壓迫更甚，阿花所受的痛苦也就有增無減，但為了待產，暫且不動手術，隔日注射葡萄糖強心劑，並投與健胃整腸劑和柔軟容易消化的飼料，盡量維持她的體力。幸虧，在獸醫的助產之下，總算平安的產下了小母犢。產後的阿花，病況更劇，要想救回這條牛命，必須動手術將胃部的異物取出，否則必定斃死。因為阿花已參加了保險，承保單位重視畜主的權益，經磋商結果，乃決定動這項剖腹的大手術。

* * *


手術開始時，先由畜主將牛身洗淨，把左腹部的毛剃了一臺尺四方的術部，然後由獸醫在牛皮下注入一百立方公分（CCC）的麻醉藥，十分鐘後，即開始動刀，從厚硬的表皮、肌肉、腹壁到第一胃部，一層層的割下去，這中間一共割了二十五支大小血管。胃部割開後，伸手一摸，發現食滯嚴重，胃部填滿了飼料，費了九牛二虎之力，才將所有的食物取出。首先，在第一、二胃底部取出了一大堆鐵砂、竹片、小石等異物，然後又取出二根鐵絲，最後用磁鐵在胃部探測，又找出一根長約三公分的銳利的鐵釘。當時，動手術的獸醫興奮地說：阿花得病，就是為了這根鐵釘！

之後，獸醫們仍不斷地在胃部摸索，於數以百計的蜂巢胃孔中，發現已有潰瘍的現象，證明阿花已因誤吞金屬等異物患了創傷性胃炎和潰瘍症。不過，她的病症還輕，誤吞的金屬物沒有穿過橫膈膜，尚未傷及心臟，否則，就是神醫也難醫治。

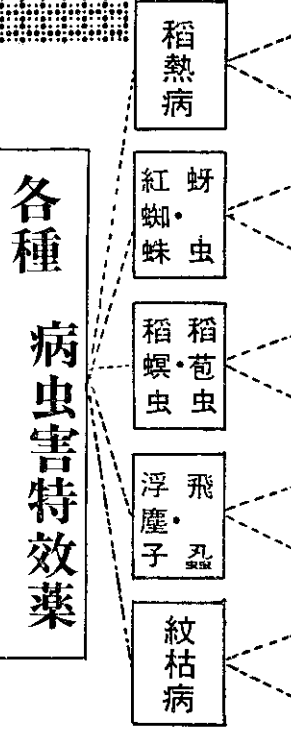
經過再三的診查，認為病因已除盡，就開始縫合。由胃壁、腹膜、肌肉、表皮等，一層層地分別縫線，單單十八公分長的厚皮，就己用盡力氣縫了十一針才完成。

主治的獸醫師，在大手術完成之後說：乳牛所誤吞的金屬等異物，絕大多數是來自飼料中，特別是因缺乏鈣、食鹽或患了肝蛭病時最易發生異嗜。所以，他呼籲各地的畜主，應注意充分給予鈣和食鹽，定期實施寄生蟲檢查和驅除，並清理運動場內的鐵絲竹片等異物，還有，最好再花上三、五百元的代價購買一個磁鐵，可在飼牛之前，先將飼料中的金屬物取出，這樣，就可以減少因誤吞金屬異物致病的情事。

如今，事過半年，阿花早已康復，並且又是懷有孕的牛媽媽了！



可美農	乳劑	登記証680
抗病	水和劑	登記証361
殺蜚靈	乳劑	登記証875
利果松	乳劑	登記証816
正豐松	乳劑	登記証506
美粒松	乳劑	登記証225
特殺松	乳劑	登記証350
能特師	乳劑	登記証322
新滅菌	液劑	登記証511
阿蘇仁	可濕性粉劑	登記証235



註冊 商標

正豐農藥

台中縣霧峯鄉草湖路二號
電話：霧峯六三