

乳牛的內外科疾病

林朝舜

(續十七卷三十一期三十一頁)

②腸蠕動完全停止，直腸檢查時有時能觸覺患部。直腸完全空虛而粘膜稍微腫脹。直腸檢查感覺困難。

③體溫稍為增加，脈搏數增加而細弱。

治療法

早期發見而行手術開腹來整復或切除患部以外沒有其他辦法，但經過三日以上的，利用開腹手術也不可能治療。如果沒有治療的話，數日內就會死亡。

(七) 創傷性胃炎・創傷性橫隔膜炎・創傷性心囊炎

由牛的生理解剖上看，心臟僅隔於橫隔膜而位於第二胃的前部。心臟的外側由心囊包圍。本症是乳牛經常發生的重要疾病，因此症死亡的亦多。

原因

本症是因牛吞下尖銳的物體，如釘、針、裁縫針、鐵線等所引起。牛會行反芻，所以主因是採食時咀嚼太粗。此外，牛有吞食異物的性質似乎也有關係，即對冷的異物特別是鐵製品、小石頭、玻璃片等。

這樣吞下去的針、釘、鐵線先到第一胃然後達到第二胃。由於第二胃的收縮運動貫穿第二胃壁，初引起創傷性胃橫隔膜炎。繼而貫穿在前部的心囊而發生所謂創傷性心囊炎。所以創傷性胃炎，創傷性橫隔膜炎，創傷性心囊炎都是針、釘、鐵線所引起的，可以說是同種類的疾病。

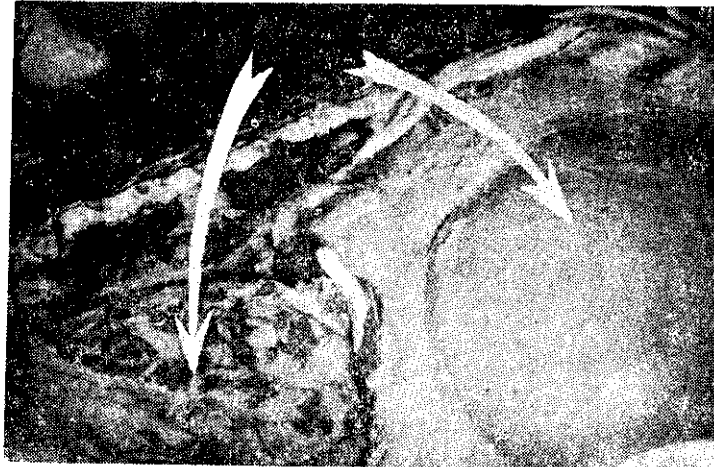
類似本症的現象，作者曾看過令人驚嚇的實例

，即大約廿五公分長的雨傘柄曾貫穿胃壁而刺入脾臟的事實。

發生狀況

本症無論在歐洲、美國和日本都廣泛的發生，受害非常大。作者回臺灣五年來即接觸這種疾病多次，可以說是威脅酪農的疾病。

作者以往利用動物體內金屬探知器來檢查體內有無金屬片的存在，結果有百分之六十的陽性率。作者於過去施行多次的第一胃切開的經驗，這種金屬反應大部份是砂鐵，但是釘、鐵線等也有。凡是



囊心的爛腐

遊離存在於第二胃內的這些金屬片，一部份可能排出體外，大部份却沉澱在第二胃底。

本症的發生依牛的用途多少有差異，根據美國的統計或作者等的調查，一般認為乳牛多而肉牛、役牛較少，亦老年牛比幼齡牛多發生。理由是因為乳牛是繫留在比較狹隘的場所，又飼育上利用加工飼料的關係，吞下金屬片的機會較多。

吞下去異物的種類隨環境有差異，照過去的切開例來看，釘最多，其次是鐵線、針等。妊娠分娩時是心囊炎最容易發生的時期。

牛吞下去的釘、針等達到心臟部的期間，隨牛個體和環境或異物的種類等有差異，普通大約一個月。

診斷要點

①初期現出創傷性胃橫隔膜炎的症狀，是食慾消失和頑固的消化障害，營養衰退，第二胃部和它附近有疼痛，所以避免運動和步行，又站起來和步行的時候發生呻吟的聲音。

②症狀變惡化時食慾漸減最後廢絕，體溫增到攝氏四十度呼吸變快也發生滯痛性的咳嗽，心悸亢進，脈搏數增加而脈搏變細小微弱且不整。顯示這樣症狀的時候，可診斷為創傷性胃橫隔膜炎或創傷性心囊炎。可藉用血液檢查或用金屬探知器的檢查來決定病勢。

③疾病更嚴重的時候，因血液循環障害而有顯著鬱血症狀，即末梢靜脈和頸靜脈怒張而頸靜脈可見顯著的搏動，眼結膜呈暗紫紅色，顎下和胸下和腹部等處可看出浮腫。

聽診的時候可聽出心包膜摩擦音或拍水音，心包膜內滲出液增多，則心音變成非常微弱而難聽診。

牛有現示以上的症狀，百分之一百可斷言罹患創傷性心囊炎。到這樣程度的牛大概一個星期左右即將致死，但生存數月的也有。本症的合併症是敗血症和胸膜炎或肺炎。

(未完・待續)